MEDICINA DIAGNÓSTICA

NEUROLOGIA

CASOS CLÍNICOS IDS

Volume 1

ESPECIALIDADE: NEUROLOGIA

CINTILOGRAFIA PARA PESQUISA DE FÍSTULA LIQUÓRICA

CASO CLÍNICO

Paciente feminina, 55 anos, com relato de rinorréia à esquerda há 2 meses. Paciente nega trauma ou cirurgias. Realizou estudo tomográfico que demonstrou material com densidade de partes moles formando nivel hidroaéreo no seio esfenoidal à esquerda, sendo observada pequena solução de continuidade na parede posterior do seio esfenoidal em comunicação com o a fossa anterior.

Esta área pode estar relacionada a susepita clínica de fístula liquórica.

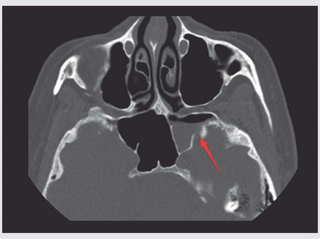

Paciente foi encaminhada para a realização de cisternocintilografia para localização do foco da fístula. As imagens imediatas demonstraram ascenção normal do radiofármaco pelo canal medular.

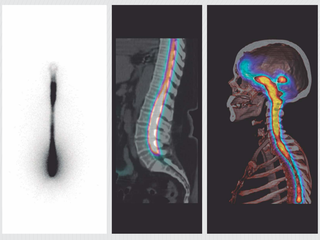

As imagens de três horas demonstraram acúmulo do traçador no seio esfenoidal esquerdo (local suspeito para fístula pelo estudo tomográfico).

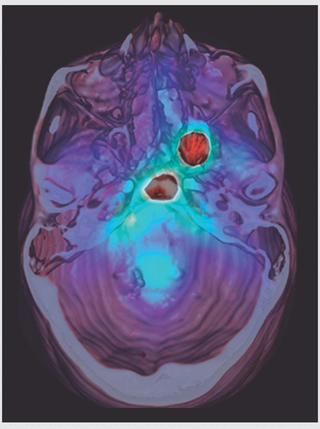

Além da detecção do local da fístula, observou-se também acúmulo anormal do radiofármaco na região abdominal.



Realizadas imagens tomográficas de SPECT/CT da região lombar que demonstrou a presença de material radioativo na região gástrica e intestinal relacionados à deglutição do líquido cerebroespinhal.

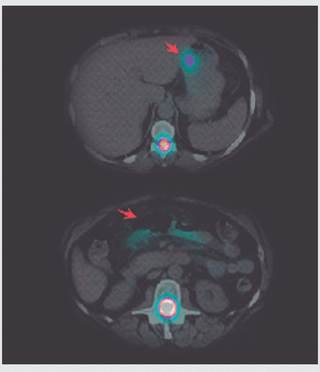

Este caso demonstra a importância do estudo de SPECT/CT tanto para confirmar o diagnóstico e identificar o foco de extravasamento das fístulas liquóricas quanto para elucidar as causas de acúmulo anômalo do traçador.

ESPECIALIDADE: NEUROLOGIA

CISTERNOCINTILOGRAFIA

CASO CLÍNICO

Paciente masculino, 77 anos, com quadro demencial e hidrocefalia detectada por estudo tomográfico prévio. Realizado o estudo de cisternocintilografia para pesquisa de hidrocefalia de pressão normal.

As imagens imediatas demonstraram ascenção normal do radiofármaco pelo canal medular.

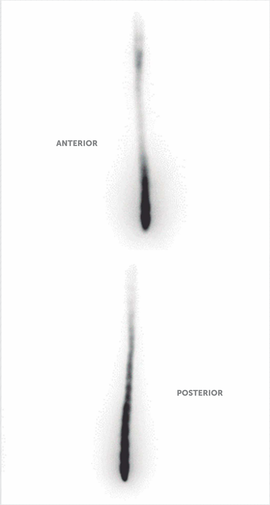

As imagens de 6 horas mostram preenchimento retrógrado dos ventrículos laterais e progressão do radiofármaco pelas convexidades cerebrais.



As imagens de 24 horas mostram progressão completa do radiofármaco para as convexidades cerebrais e permanência do radiofármaco nos ventrículos laterais.

Realizadas imagens tomográficas de SPECT/CT nas imagens de 24 horas, as quais demonstram de forma clara o acúlo do radiofármaco nso ventrículos laterais. Este achado é característico de hidrocefalia de pressão normal.

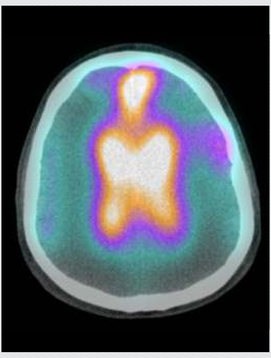

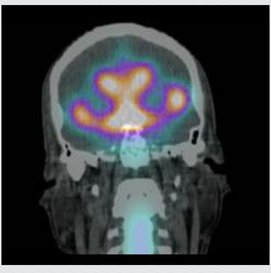

ESPECIALIDADE: NEUROLOGIA

EXAMES REALIZADOS NAS UNIDADES DO IDS:

- Angio RM/ Angio TC Arterial e Venosa do Crânio, com possibilidade de estudo Parede de Vasos (Vessel-Wall);
- RM com Neuronavegação;
- RM de Crânio;
- RM de Crânio e Base de Crânio com Difusão e Perfuração Cerebral;
- RM de Hipófise;
- RM Volumetria de Hipocampo;
- TC Crânio / Faciais;
- RM e TC Sela Turcica;
- Cintilografia Cerebral com Trodat;
- Cintilografia de Perfusão Cerebral;
- Cisternocintilografia;
- Craniossinostose - Síndrome de Saethre-Chotezen.

NOS CASOS DESCRITOS, TODOS OS EXAMES FORAM REALIZADOS NO IDS

TECNOLOGIA NEUROQUANT®*

VOLUMETRIA DAS ESTRUTURAS TEMPORAIS MESIAIS

(hipocampos, amígdalas
e giros para-hipocampais)

Instituto de Diagnósticos®

Conte com o IDS e utilize o que há de melhor da tecnologia em análises de imagem. Substitua processos manuais demorados por tecnologia automatizada reprodutível que acelera a sua análise e confiabilidade.

PRINCIPAIS VANTAGENS

- Análises e segmentações completas de imagens de RM 3 Tesla.
- Melhora da capacidade em diagnosticar com precisão distúrbios cerebrais.
- Relatórios completos e comparativos.

MORPHOMETRY RESULTS

Hippocampus	Volume (cm^3)	% of ICV (5%-95% Normative Percentile)	Normative Percentile
Left	2.65	0.24 (0.18 - 0.25)	85
Right	2.79	0.25 (0.18 - 0.26)	90
Left-Right Asymmetry Index*: -5.0			39

Segmento do relatório de Assimetria Hipocampal

joktan assesim

Responsavel técnico: Dr. Claudio Pereira Miranda CRM 63.879

*Neuroquant® é uma marca da CorTechs Labs , Inc.

CANAL DE ATENDIMENTO AO MÉDICO_

Através dele você poderá:

Agendar os exames de urgências e encaixes;

Solicitar resultados de exames;

Discutir casos com o corpo clínico;

E outras informações.

SELECIONE UMA DAS OPÇÕES ABAIXO PARA ENTRAR EM CONTATO:

(15) **99731-2351**

(15) **3331-6234**

laudos@ids.med.br

Nos seguintes horários:
Segunda à Sexta das 7h - 19h
Sábado das 7h - 13h

joktan assesim

ACREDITADO
A QUALIDADE QUE VOCÊ CONHECE AGORA CERTIFICADA!

ACREDITADO ONA

Instituto de Diagnósticos

CENTRO DE ESTUDOS INSTITUTO DE DIAGNÓSTICOS I.D.S.

MEDICINA NUCLEAR IDS

NÚCLEO DA MULHER IDS

Uma empresa de médicos, dirigida por médicos, isso faz diferença!